



一根细小内镜 揪出“精”心动魄的“男”言之隐

文/钱小蕾 孙卉 杨冷
检查图片由江苏大学附属医院提供

“红,红的,这是血吗?”一次与妻子的“亲密接触”后,老王惊恐地发现自己的精液居然是一摊红色……“一定是我最近太累了。”老王暗暗做了心理建设。

但没想到接下来的一个月里,血精的现象屡屡发生。老王联想到了无数种与肿瘤相关的可能,他赶紧跟单位请了假,来到江苏大学附属医院泌尿外科门诊。泌尿外科团队第二天就为他做了精囊镜检查,揪出了老王血精的背后“元凶”。

男子反复“见红” 竟是石头在“作怪”

近日,刚过40岁的老王,走进了江大附院泌尿外科主任陈兵海的诊室,紧张地说起了自己的“男”言之隐。据其自述,近一个月以来,精液带血的情况已经多次出现,自己着实被吓得不轻,其间虽然吃过一些消炎药,但并无明显改善。

陈兵海先给老王安排了CT检查,结果排除了泌尿系肿瘤的可能。根据多年的临床经验,结合患者的症状,陈兵海考虑老王反复血精的病因很有可能在精囊。

次日,团队就为老王做了精囊镜检

查,术中发现精囊内多发小结石,正是这些小结石在射精管及精囊内反复摩擦出血,才引发了血精。找到病因后,医疗团队当即通过精囊镜将小结石一一冲洗出来。老王第二天就康复出院,此后血精症状再也没有出现。

精液颜色异常 还需提高警惕

“精液颜色可作为男性健康的风向标。”陈兵海提醒,正常的精液是灰白色或略微带点黄色,如果禁欲时间较长,颜色会有些发黄,这都属于正常表现。

如果精液呈粉红色、鲜红色或棕红色,则表明精液中含有大量红细胞,称之为血精,是常见的男性生殖系统疾病,青年、中老年均可发病。

引起血精的原因较多,过度性生活可能导致生理性血精,这种血精多为偶发,不会反复出现;而炎症、肿瘤,以及血液疾病等引发的血精为病理性。比如精囊炎,是引起血精最常见的原因,由于精囊壁很薄,当精囊发生炎症时,精囊壁会出现水肿、充血,精囊壁上的毛细血管脆性会增加。前列腺液是组成精液的主要成分,约占精液30%,当前列腺发炎时,也可出现血精。此外,多种泌尿生殖道的良性肿瘤可以引起血精,如后尿道腺瘤、平滑肌瘤、纤维瘤、腺瘤样息肉及前列腺增生等;膀

胱、前列腺、睾丸和精囊的恶性肿瘤也可能引起血精。部分白血病患者,也可能出现血精。病理性血精会反复发作,需要及时排查病因,对症治疗。

顽固性血精不要拖 精囊镜术可揪出病因


和老王一样发生血精的患者并不少见,55岁的老周几个月来反复出现血精,辗转多家医院就诊,均按照炎症抗炎处理,问题却始终无法解决。近日,他在江大附院泌尿外科接受了精囊镜检查,镜子顺利进入精囊后发现很多炎性絮状物,考虑血精为精囊炎所致,于是通过精囊镜用生理盐水冲出炎性物质,再用稀碘伏充分冲洗消毒。术后第二天,老周就出院回家了。

陈兵海介绍,精囊炎是引发血精的最常见致病因素,精囊是储存精液和帮助精子成熟的地方,精子由睾丸生成,经过附睾、输精管暂时储存在精囊,在夫妻生活或遗精时,精液经过射精管从精囊射出。精囊疾病主要有精囊结石、精囊炎、精囊肿瘤等,临床最常见的症状就是血精和梗阻性无精子症。

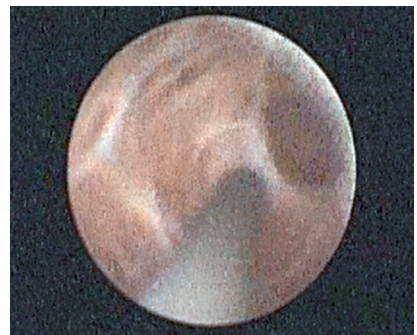精囊位于输精管壶腹外侧,前列腺底部的后上方,膀胱底与直肠之间,因其解剖位置较为隐蔽,超声、CT、磁共振等检查均不能达到定性诊断的要求。精囊

镜检查可以通过一根细小的内镜,在监视器直视下经过前列腺小囊、射精管,到达双侧精囊,不仅可以准确地检查精囊内是否有炎症、结石、肿瘤等病变,还可以经精囊镜用激光击碎结石、烧掉肿瘤、冲洗血块及脓液等,达到理想的治疗效果。

(文中患者为化名)



镜下可见充满炎性絮状物的精囊



生理盐水冲洗后清澈的精囊