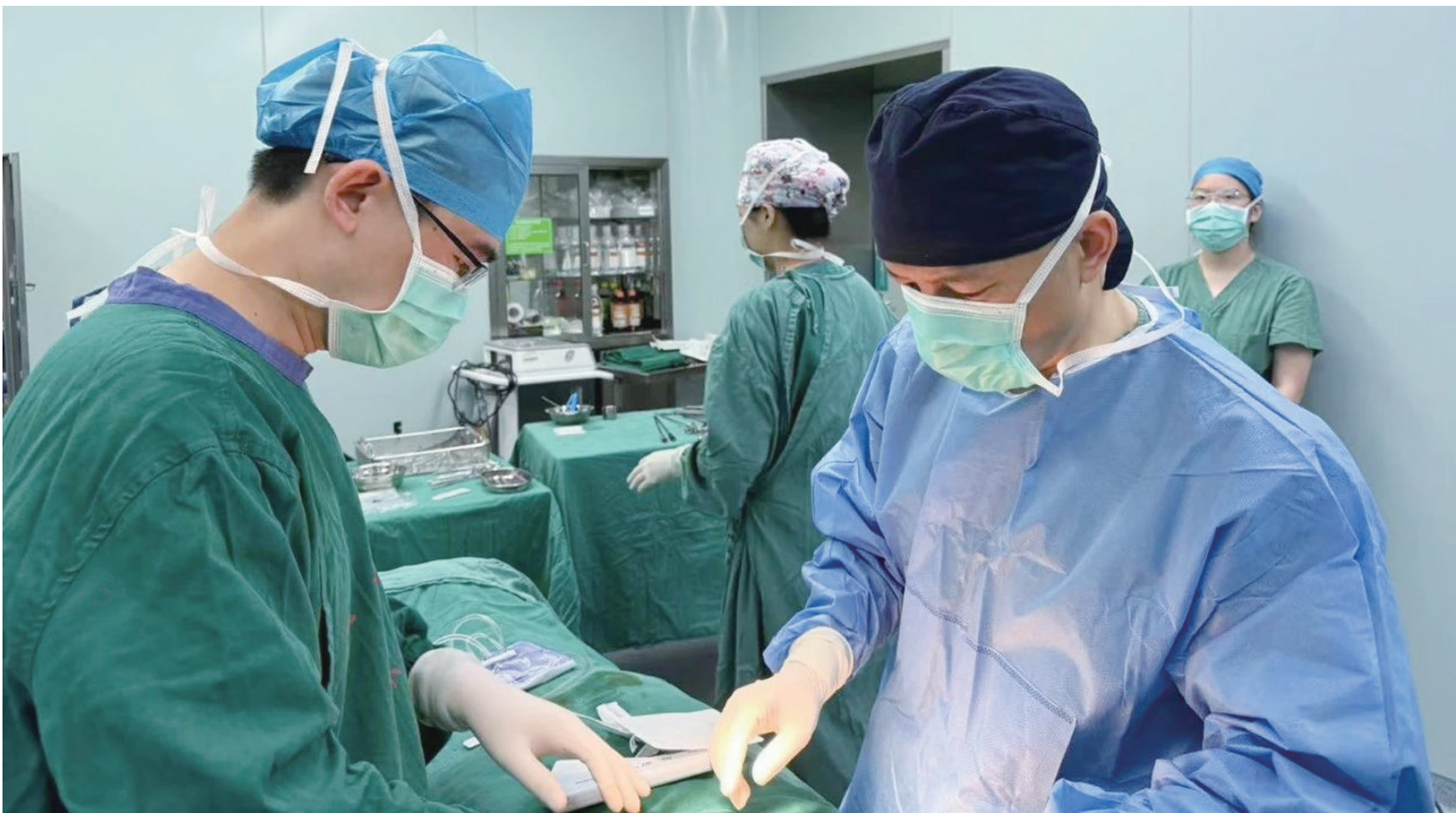



张海鸣(右)、沙鑫开展手术

# 小小年纪,却不得不和胆囊说“拜拜”

## 江大附院肝胆胰脾外科一周内收治两例青少年胆石症患者

文/钱小蕾 孙卉 杨冷  
本版图片由江大附院提供

一张手术无菌巾上,密密麻麻放着二十几颗小石子,而这些小石子,均出自一名13岁小男孩磊磊(化名)的胆囊。

7月22日凌晨,磊磊腹痛难忍且恶心呕吐不止,紧急送医后被诊断为急性结石性胆囊炎。7月25日,在江苏大学附属医院(江大附院)肝胆胰脾外科接受了手术,现已康复出院。据了解,磊磊已是该科在一周内收治的第二例青少年胆石症患者。

### 两少年先后遭遇结石“劫” 生活中都有类似“坏习惯”

7月25日上午10点,手术完成后,肝胆胰脾外科主任医师张海鸣、副主任医师沙鑫,给磊磊父母看了取出的结石照片。“实在没想到,这么小的孩子,胆囊里居然有这么多石头。”在磊磊父母看来,着实没有想到十几岁的孩子会和胆结石扯上关系。

磊磊此次病情发作,还得从一顿大餐说起。7月20日中午,正逢周末,父母特意带磊磊下馆子放松一下。面对一桌美食,本就无肉不欢的磊磊彻底没有了抵抗力,一顿“狂炫”后满意而归。然而,到家后没多久,磊磊便开始喊肚子疼,原以为是吃坏了肚子,没想到腹痛愈加严重,到了7月22日凌晨,孩子已经疼得满地打滚,并不断恶心呕吐,父母见状赶紧

将其送至江大附院急诊科。

超声提示,磊磊胆囊内泥沙样结石,胆囊壁胆固醇结晶,考虑为慢性结石性胆囊炎急性发作。完善检查后,7月25日,张海鸣、沙鑫为磊磊做了腹腔镜下胆囊切除术。

而就在磊磊入院前两天,张海鸣和沙鑫刚刚为一名15岁的女孩做完胆囊切除术。问起两个孩子的饮食和生活习惯,相似点颇多。两人都是肉食爱好者,可以说是无荤不下饭,零食饮料也是各自的心头好,两人BMI(体重指数)均超标。此外,女孩还常年不吃早饭。

### 除了饮食不规律易“中招” 长期高脂、素食者 also 需警惕

在给15岁女孩查房时,女孩妈妈特意拉住张海鸣和沙鑫咨询:“这孩子从小就不肯吃早饭,她得胆结石是不是跟这个有关?”

人在不进食的情况下,肝脏分泌的胆汁会存储在胆囊里面。胆囊不分泌胆汁,只承担胆汁的储存和浓缩功能。胆囊结石的成因非常复杂,任何影响胆固醇与胆汁酸磷脂浓度比例和造成胆汁淤积的因素都能导致结石形成。近年来,胆结石低龄化趋势较为明显,与以下生活习惯存在很大关系。

饮食不规律。很多人认为不吃早饭容易得胆结石,其实,不吃中饭和晚饭,也容易中招。因为一旦空腹时间过长,就可能造成胆酸分泌量减少,胆汁成分

改变,胆固醇比例相对增加,进而出现胆结石。

高脂肪饮食。炸鸡、奶茶、烧烤、炸串,是很多年轻人的饮食“标配”。而暴饮暴食,高脂肪食物的过多摄入,都是胆结石的高危因素。

长期素食。食物中蛋白质和脂肪会促进胆汁的分泌,长期素食会减少胆汁的分泌和排泄,胆汁容易沉淀形成胆结石。

### 经常胃痛 应排查胆囊疾病

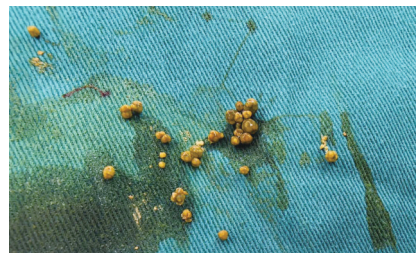
胆结石的典型症状是胆绞痛和上腹隐痛,患者一般在饱餐、进食油腻食物后或睡眠中体位改变时发生绞痛,疼痛位于右上腹或上腹部,呈阵发性,或持续疼痛阵发性加剧,可向右肩背部放射,可伴有恶心、呕吐。不少患者在进食过多或油腻饮食后,会感到上腹部或右上腹隐痛,有饱胀不适、嗝气等,所以常被误认为是胃病。

医生建议,如果经常胃痛,还应排查胆囊疾病,首选超声作为检查手段,直径只有3毫米的胆结石,超声诊断率高达90%以上。

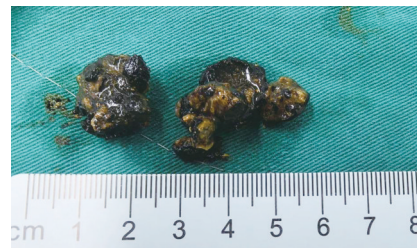
胆结石是一种常见病、多发病,发病率在40岁后随年龄增长而增加,女性多于男性。体检发现胆结石,但并没有症状的患者,也应密切关注,积极治疗,因为研究表明,有结石的胆囊发生癌变的风险明显高于没有结石的胆囊,而胆囊

癌的危害程度和胰腺癌不分伯仲,预后很不理想。

2021年年底,中华医学会外科学分会胆道外科学组和中国医师协会外科医师分会胆道外科医师专业委员会以循证医学证据为指导,对原有指南共识做了更新,制定了《胆囊良性疾病外科治疗的专家共识(2021版)》。新《共识》强调,胆囊切除术是胆囊良性疾病唯一治愈性手段。其中腹腔镜胆囊切除由于损伤小、恢复快、美观微创,是当前胆结石手术治疗的“金标准”。



从磊磊胆囊中取出的结石



15岁女孩的胆囊结石